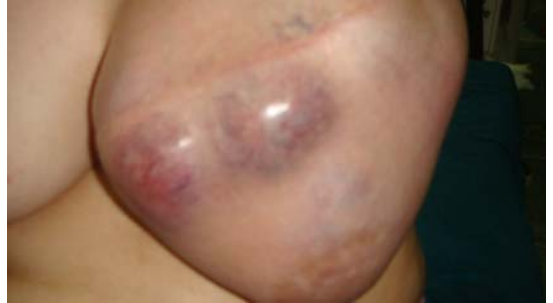

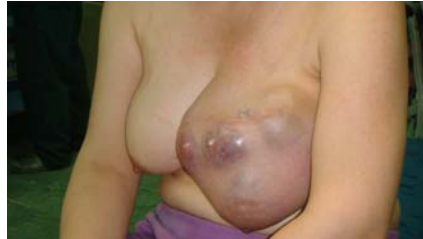Phyllodes tumour

گرېی فایلوئید

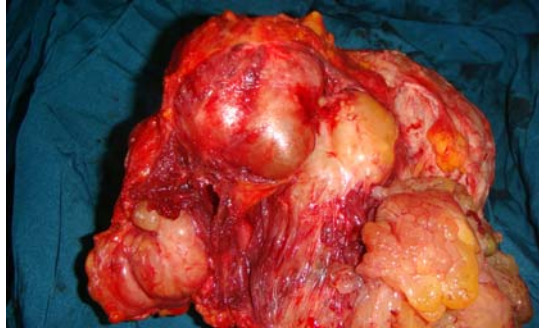
دەشنى محمد
خویندکاری پزیشکی



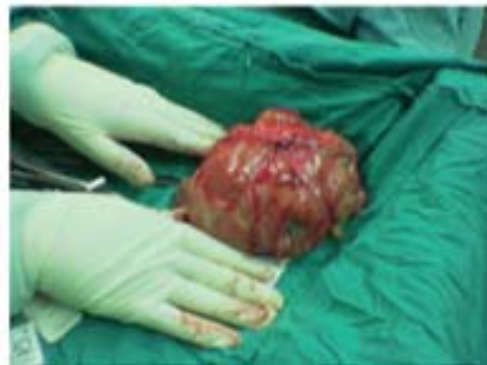جۆرئکه له نهخۆشییهکانی مههک، گرئیهکی بی وهییه.
فایلوئید Phyllodes واته گهلا ، لهوهوه هاتووه که برههیهک له خانهکانی به شیوهی گهلا دهردهکهون.
لهوهوپیش ههندیکار به نهخۆشی برۆدی (Serocystic of Brodie) ئەناسرا.



سەرەپرای ئەو هی پیشی ئەوتریت شیرپەنجەیی پۆرگی (cystosarcocoma phyllodes) بە دەگمەن پۆرکە، زۆر بە دەگمەن پەفتاری شیرپەنجەیی (Sarcoma) هەیه. بە زۆری لەو ئافرەتانەدا روو ئەدات کە تەمەنیان لە سەر و 40 ساڵەو هی، بەلام ئەشییت لە ئافرەتی گەنجتردا رووبدات.



بە شیو هی گری گەرە ئەین کە نزیک هی بیست بۆ سی سانتیمەتر زلن، پرویه کی نارپکوپیکیان هیه. بە هۆی گەرەیی قەبارە کی بە ریکەوت پروی دەرەو هی دەبییت بە برین کە پەستان ئەخاتە سەر خانەکانی دەرەو هی و ئەبیته هەو. سەرەپرای قەبارە گەرە هی بە سەر دیواری سنگه وه هەر بە جولای ئەمیته وه. لە پروی شانەزاییه وه جیاوازی یه کی فراوان لە شیو یاندا هیه. هەنیدیکیان کە مێک ئەگەری گۆرآن بۆ جۆری زیانبەخشیان هیه کە لە (fibroadenoma) دەچن. چارەسەر



جۆرە بیو هییه کی تەنیا لابرینی گریگه یا پانە لابرینی بۆ دەرکریت. بۆ گرییه کی زۆر گەرە، گرییه کی چەند جار هەلیدا بیته وه و ئەوانه ی لە جۆری شیرپەنجەن پیویست بە نەشتەرگەری لابرینی (برینه وه) مەمک دەکات.